

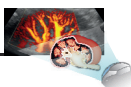
ULTRASOUND WEEK SCHOOL 2022

SESSIONE PRIMAVERILE

“Ecografia clinica diagnostica e procedurale
in Nefrologia e Medicina Interna”



Ecografia e color Doppler in Nefrologia
Scuola avanzata di ecografia SIUMB di Pisa



Scuola SIMI
Ecografia Bedside

CORSO DI FORMAZIONE ONLINE ECOGRAFIA BEDSIDE

APRILE 2022 - OTTOBRE 2022

WEBINAR 2022

21 APRILE - 26 APRILE - 10 MAGGIO - 17 MAGGIO - 24 MAGGIO

FORMAZIONE PRATICA

LUCCA, 27 - 29 GIUGNO 2022



Responsabile scientifico

Mario Meola

Professore aggregato di Nefrologia - Scuola Superiore S. Anna - Dipartimento Scienze della Vita
U.O. Medicina Interna Università di Pisa

Coordinatore Scuola avanzata SIUMB di ecografia e color Doppler in Nefrologia di Pisa

Coordinatore Scuola di Ecografia bed side SIMI di Pisa

Razionale

L'uso mirato dell'eco Doppler consente la diagnosi del 90% delle patologie renali. Per questo, nell'era della *visual medicine*, un numero crescente di giovani si avvicina con grande curiosità a questa tecnica di imaging non invasiva, affidabile e ben tollerata. Questo processo culturale va accompagnato con percorsi didattici di qualità e con una formazione multidisciplinare sui temi più attuali della nefrologia diagnostica e interventistica. Questa scuola mira con un progetto intensivo di formazione mista a formare i giovani medici a questa tecnica e alle sue applicazioni in Nefrologia e Medicina Interna. La *week school* si rivolge agli specializzandi delle Università italiane e agli specialisti. Prevede una didattica mista frontale, una formazione a distanza su piattaforma multimediale e una formazione in simulazione e demo-live con tutor. Si svolgerà in un contesto universitario e l'esame finale pratico e teorico consegnerà ai partecipanti il Diploma SIUMB di ecografia specialistica in Nefrologia.

Metodologia formativa

1. Fase di studio individuale. Ogni delegato avrà accesso al sito www.sonovisualmed.it per fruire in modo asincrono del corso di formazione di base on line per 6 mesi. La commissione didattica avrà accesso alla piattaforma per controllare l'avanzamento dello studio e i progressi individuali. Al termine di ciascuna singola sessione di lavoro, il candidato dovrà completare e superare il questionario finale a risposta multipla per l'autovalutazione.

Ai candidati che avranno superato i questionari finali di ciascuna sessione e il questionario finale di autovalutazione con uno score maggiore del 75%, verrà conferito il diploma di competenza in "Ecografia Bedside SIMI della Scuola di Pisa".

2. Webinar. Il corso prevede 5 webinar della durata singola di 4 ore e 30 minuti (dalle ore 14.30 alle ore 19.00) che si svolgeranno nelle seguenti date:

- Giovedì 21 aprile 2022
- Lunedì 26 aprile 2022
- Martedì 10 maggio 2022
- Martedì 17 maggio 2022
- Martedì 24 maggio 2022

3. Corso pratico in presenza a Lucca 27 - 28 - 29 giugno 2022. Formazione pratica a piccoli gruppi con tutor su apparecchiature ecografiche e sono-simulazioni in streaming in sala plenaria.

Impegno didattico complessivo. Il percorso formativo completo è di **80 ore; 40 ore di attività online, 25 ore di webinar, 22 ore di sessione pratica.**

L'esame finale pratico verrà svolto durante la sessione pratica a Lucca.

E' obbligatoria la partecipazione al 90% degli eventi formativi e la risoluzione del questionario finale.

Il diploma di formazione specialistica della Scuola di Ecografia nefrologica SIUMB di Pisa verrà conferito a tutti coloro che supereranno l'esame finale.

I WEBINAR | 21 aprile 2022 ore 14:30-19:00

L'ecografia: imaging multiparametrico

Propedeutica 1. Ecografia convenzionale B-Mode - M. Meola (PI)

- Principi basilari dell'ecografia. Applicazioni B-Mode ed avanzamenti tecnologici. Seconda armonica
- Contenuto informativo del segnale eco ed ecografia multiparametrica
- Formazione dell'immagine: B-Mode
- Apparecchiature carrellate, portatili e palmari wireless
- Settaggio strumentale. Artefatti e semeiotica fondamentale

Propedeutica 2. Applicazioni dell'effetto Doppler in ecografia - M. Meola (PI)

- Principi basilari del Doppler
- Applicazioni nello studio dei vasi arteriosi e venosi
- Settaggio strumentale
- Artefatti e semeiotica fondamentale

Propedeutica 3. Applicazioni contrastografia (CEUS) perfusionale e quantitativa - M. Bertolotto (TS)

- I mezzi di contrasto ecografici
- Riflessione lineare e non lineare
- Caratterizzazione qualitativa e quantitativa dell'enhancement da mdc
- Applicazioni in nefrologia

Il rene, le strutture del retroperitoneo - I. Petrucci (PI)

- Piani anatomici e tridimensionali
- Punti di repere e settori dell'addome
- Anatomia ecografia normale del rene, delle vie urinarie, vescica e prostata
- I vasi del retroperitoneo

II WEBINAR | 26 aprile 2022 ore 14:30-19:00

Dalla propedeutica ecografica alla pratica clinica

Diagnosi differenziale dei processi espansivi del rene: le cisti e le neoformazioni solide.

Le neoformazioni delle vie urinarie - M. Meola (PI)

- Cisti semplice e complessa
- Malattie cistiche eredo-congenite
- Processi espansivi del rene benigni e maligni
- Processi espansivi delle vie urinarie e della vescica

Ruolo dell'ecografia nel bilancio morfofunzionale del danno renale acuto (AKI) - F. Nalesso (PD)

- Fisiopatologia del danno renale acuto
- Le sindromi cardiorenali
- La morfologia renale nel danno renale acuto
- Perfusionamento renale ed indici di resistenza come marker di danno acuto

Ruolo dell'ecografia nel bilancio morfofunzionale della malattia renale cronica (CKD) - I. Petrucci (PI)

- L'ecografia nella diagnosi differenziale delle malattie renali croniche
- Il rimodellamento strutturale del rene terminale

Idronefrosi e malattia ostruttiva - *M. Meola (PI)*

- Fisiopatologia della ostruzione delle alte e delle basse vie urinarie
- Litiasi del rene e delle vie escrettrici
- Steno-ostruzione infravesicale
- Condizioni anatomiche associate alla litiasi
 - Diverticolo caliceale, megapolicicosi, ureterocele
 - Stenosi del giunto, rene a ferro di cavallo
 - Nefrocalcinosi, rene a spugna midollare

III WEBINAR | 10 maggio 2022 ore 14:30-19:00

Clinica Nefrologica. Applicazioni ecografiche

Infezioni delle basse e delle alte vie urinarie - *M. Meola (PI)*

- Cistite e prostatite-vescicolite acuta e cronica
- Pielonefrite settica
- Tubercolosi
- Xantogranulomatosi
- Infezione HIV

Anatomia ecografica del collo e delle paratiroidi. L'iperparatiroidismo secondario - *I. Petrucci (PI)*

- Embriologia e anatomia sistematica delle paratiroidi superiori e inferiori
- IPT primario
- IPT secondario
- Imaging comparativo

Emodinamica e segnale Doppler

Le basi emodinamiche del segnale Doppler - *M. Meola (PI)*

- Pressione statica
- Emodinamica (continuità di flusso, legge di Poiseuille, legge di Bernoulli)
- Flusso intermittente, sistema windkessel
- Flusso continuo flusso ad alta e bassa resistenza
- Parametri della curva velocimetrica

Le applicazioni color-Doppler - *F. Calliada (PV)*

- Regolazione delle funzioni fondamentali del color e del Doppler spettrale
- La PRF e la scala delle velocità
- Interpretazione del segnale
- Artefatti del Doppler ad emissione pulsata (aliasing etc...)

IV WEBINAR | 17 maggio 2022 ore 14:30-19:00

La malattia aterosclerotica ed aorto-renale

La malattia aortica - *I. Petrucci (PI)*

- Malattia aterosclerotica asintomatica
- Aneurisma e dissezione aortica

La malattia renovascolare e la nefroangiosclerosi - *M. Meola (PI)*

- La malattia reno-vascolare: definizioni, epidemiologia e quadri morfologici
- Strategia di esame e trucchi del mestiere
- Criteri ecografici ed indicazioni alla correzione dell'ipertensione secondaria
- Nefroangiosclerosi e ateroembolia renale
- Significato degli indici di resistenza e del rimodellamento del microcircolo

Le applicazioni color-Doppler nella patologia dei vasi epiaortici e periferici - *L. Aiani (CO), A. Goddi (VA)*

- Il rimodellamento della parete arteriosa e lo spessore intima-media (IMT)
- La placca aterosclerotica: valutazione morfologica e strutturale
- Valutazione geometrica della stenosi
- Valutazione emodinamica della stenosi

Lo stato coagulativo del paziente uremico. La trombosi venosa profonda - *M. Meola (PI)*

- Semeiotica venosa
- La trombosi: segni morfologici e Doppler
- La trombosi e le sindromi da impeachment della vena renale
- Anomalie delle vene addominali
- La trombosi venosa degli arti inferiori

V WEBINAR | 24 maggio 2022 ore 14:30-19:00

Applicazioni dell'ecografia nelle manovre procedurali

La biopsia renale percutanea - *M. Dugo (VE)*

La FNAB, la toracentesi e la paracentesi diagnostica, agoaspirazione cisti - *G. Ferro (FI)*

Incannulamento dei vasi venosi centrali (vena giugulare, vena femorale) - *A. Marciello (TO)*

Mapping del circolo arterioso e venoso dell'arto superiore - *I. Petrucci (PI)*

- Anatomia arteriosa
- Anatomia delle vene periferiche e centrali
- Parametri del mapping preoperatorio

Valutazione della maturazione dell'accesso vascolare - *G. Ferro (FI)*

- Variazioni della portata
- Morfostruttura dei vasi

Bilancio morfofunzionale delle complicanze precoci e tardive - *M. Meola (PI)*

- Stenosi dell'accesso vascolare
- Trombosi tardiva
- Aneurisma, pseudoaneurisma, ematoma
- Sindrome da furto o steal syndrome
- Edema della mano e sindrome del braccio grosso
- Infezione

La ricerca dei segni. Dalla semeiotica tradizionale alla visual medicine in nefrologia

Razionale

Il corso frontale dovrebbe integrare le conoscenze acquisite nelle fasi didattiche precedenti e muove dal presupposto che la conoscenza della semeiotica ecografica convenzionale sia indispensabile per la pratica clinica quotidiana del nefrologo e del clinico in genere. Pertanto, si svolgerà in modo pratico con l'uso degli ecografi e di simulatori ad alta fedeltà.

Obiettivi

- Integrare le conoscenze di semeiotica convenzionale e l'esame fisico con l'insonazione, il quinto momento dell'esame fisico.
- Uniformare il comportamento diagnostico ottimizzando il ricorso alle metodiche di secondo livello.
- Gratificare con un'attività diagnostica suppletiva la professionalità dei nefrologi.

Metodologia didattica

Il corso pratico prevede l'allestimento di 4 box di lavoro con un tutore-docente che guiderà il lavoro pratico e gli esami dal vivo su modelli.

È prevista anche la proiezione in sala plenaria di esami eseguiti in streaming o di casi clinici registrati.

Lunedì 27 giugno - pomeriggio

Sinossi teorica di emodinamica ed effetto Doppler | ore 13:00-14:00

M. Meola (PI)

- Fisiologia dei vasi arteriosi e venosi
- Il flusso laminare stazionario a profilo parabolico
- Il sistema Windkessel
- La legge di Poiseuille
- La resistenza circolatoria

Il Color Doppler, il Power Doppler, l'analisi spettrale | ore 14:00-19:00

L. Aiani (VA), M. Bertolotto (TS), F. Calliada (PV), A. Goddi (VA), M. Meola (PI)

Parametri e tecnica di esecuzione dell'esame color Doppler

- Settaggio apparecchio, controllo frequenza trasmissione, controllo curva velocità etc.
- Scala cromatica e aliasing
- Artefatti color Doppler nella pratica clinica
- Demo-live ed esercitazioni

Parametri e tecnica di esecuzione dell'esame color Doppler

- Tecnica di esecuzione del Doppler spettrale
- Parametri della curva spettrale
- Aliasing ed artefatti
- Demo-live ed esercitazioni

Martedì 28 giugno - mattina

Clinica. Sala plenaria e streaming

**Come ottimizzare e semplificare lo studio dell'arteria renale:
scansioni ecografiche | ore 8:00-13:00**

L. Aiani (VA), M. Bertolotto (TS), F. Calliada (PV), M. Meola (PI), I. Petrucci (PI)

- Le scansioni basilari (assiale, sottocostale, coronale sull'aorta e coronale sul rene)
- I movimenti della sonda ed i trucchi del mestiere
- Settaggio delle apparecchiature

Come ottimizzare e semplificare lo studio della Fistola arterovenosa | ore 14:00-15:00

M. Meola (PI), I. Petrucci (PI)

- Anatomia vascolare normale del braccio
- Mapping preoperatorio
- Analisi della maturazione
- Valutazione della portata
- Criteri di stenosi

Martedì 28 giugno - pomeriggio

Clinica.
Sala plenaria, streaming e box lavoro

Il cateterismo venoso centrale.

Posizionamento ecoguidato di catetere venoso centrale | ore 15:00-19:00

A. Marciello (TO), G. Ferro (FI), M.Lodi (PE), M.Meola (PI)

- Vasi venosi centrali
- Venipuntura sull'asse corto e sull'asse lungo
- Complicanze precoci e tardive.

Il cateterismo venoso centrale.

Posizionamento ecoguidato di catetere venoso centrale

A. Marciello (TO), G. Ferro (FI), M.Lodi (PE), M. Dugo (VE)

- Simulazione su modelli ad alta fedeltà o modelli animali con guida ecografica

Mercoledì 29 giugno - mattina

Clinica.
Sala plenaria, streaming e box lavoro

La biopsia renale ecoguidata | ore 8:30-13:00

M. Dugo (VE)

- Bilancio prebiptico
- Tecnica di esecuzione della biopsia renale su rene nativo e trapianto.
- Complicanze: valutazione ecografica

Simulazione su modelli animali e su modelli artificiali di biopsia renale con guida ecografica

M. Dugo (VE), G. Ferro (FI)

Conclusione lavori e consegna diplomi

Modalità di iscrizione e valutazione della formazione e-learning

Per la domanda di iscrizione contattare la segreteria organizzativa Eureka srl. La scadenza delle domande di partecipazione è fissata per il **15 marzo 2022**. Saranno ammessi alla frequenza della Week School "Ecografia clinica diagnostica e procedurale in Nefrologia e Medicina Interna" i primi 40 candidati specializzandi o specialisti in Medicina. In caso di rinuncia di un candidato potrà subentrare il candidato successivo in lista.

La quota di iscrizione per il corso è di € 1500 + IVA e garantisce le seguenti facilitazioni didattiche:

1. Accesso con username e password individuale alla piattaforma di formazione ecografica on line www.sonovisualmed.it per 6 mesi e diploma di competenza in "Ecografia Bedside SIMI della Scuola di Pisa".
2. Testo atlante in 3 volumi "Ecografia clinica in Nefrologia" Ed. Meola Mario, Edizioni Eureka Lucca 2015.
3. Partecipazione a 5 Webinar on line.
4. Partecipazione al corso pratico in presenza "La ricerca dei segni. Dalla semeiotica tradizionale alla *visual medicine* in nefrologia" dal 27 al 29 giugno 2022.

Provider ECM e Segreteria Organizzativa



Eureka Srl

c/o Polo Tecnologico Lucchese
Via della Chiesa XXXII, trav. n. 231 | 55100 | Lucca (LU)
www.eureka.it | segreteria@eureka.it
Tel. 0583 1550100